

Medizinische Notfälle beim Kind

Pius Bürki, Facharzt für Pädiatrie, Baar

2. SGAIM-Herbstkongress 2018
20.-21. September 2018, Montreux

1 monatiger, männlicher Säugling mit Fieber und AZ Verschlechterung

- ⊗ Wunschwangerschaft
- ⊗ Problemlose Geburt
- ⊗ Im Alter von einem Monat:
Fieber AZ-Verschlechterung ohne weitere
Symptome

Fieber ohne Symptome...

beim Kleinkind

Häufigkeit

- ⊗ Otitis
 - ⊗ Exanthema subitum
 - ⊗ Pharyngitis
 - ⊗ HWI
 - ⊗ Pneumonie
 - ⊗ Meningitis
- CAVE: < 3 Monate**

Fieber beim Neugeborenen

- ⊗ late onset Sepsis (Strepto B?)
- ⊗ HWI **CAVE: Frühgeborene**
- ⊗ Immer einbestellen!
- ⊗ frühzeitig ins Spital schicken!

1 1/2 jähriger Knabe mit Husten und pfeifender Atmung

- ⊗ Seit wenigen Tagen Rhinitis, leichtes
Fieber und wenig Husten
- ⊗ seit einem halbem Tag permanenter
Husten und pfeifende Atmung

Ihre Vermutung?

- ⊗ obstruktive Bronchitis
- ⊗ Kruppsyndrom ?
- ⊗ Bronchiolitis ?
- ⊗ Asthma ?

Ihre Therapie?

- ⊗ Antibiotikum?
- ⊗ Inhalieren?
 - ⊗ womit?
 - ⊗ β -Stimulatoren
 - ⊗ \pm Steroide?
 - ⊗ wie?
 - ⊗ trocken vs. nass
 - ⊗ Vorschaltkammer - Instruktion !

Inhalieren beim Kind



Demo

und beim Kruppsyndrom?

- ⊗ TLC - Dampf - Kalte Luft
- ⊗ Medikamente ?
 - ⊗ NSAID (Algifor)
 - ⊗ Steroide (in Reserve mitgeben)
 - ⊗ Adrenalin inhalieren

und bei der Bronchiolitis?

- ⊗ SpO2 messen: sofort bei Ankunft
- ⊗ Inhalieren?
 - ⊗ Versuchen, wenn es nützt weiter

CAVE: Frühgeborene

und wenn das Fieber nicht weggeht? ...

an Kawasaki Syndrom denken

- ☉ Synonym: mukokutanes Lymphknotensyndrom
- ☉ Häufigste Vaskulitis bei Kindern (mittelgrosse Gefässe)

Symptome

- ☉ Septische Temperaturen (2+ Wochen)
- ☉ doppelseitige Konjunktivitis
- ☉ Stomatitis (hochrote Lippen)
- ☉ Palmar- oder Plantarerythem
- ☉ Halslymphknotenschwellung (50% der Fälle)
- ☉ Aneurysmata der Koronararterien
- ☉ Urethritis, Orchitis, Arthritis, Bauchschmerz, Diarrhö, Pyurie (steril)

- ☉ Inzidenz: 0.09 ‰ < 5 J.
- ☉ Hauptsächlich 1. - 5. Lebensjahr
- ☉ 80% der Patienten < 5 J. alt
- ☉ Menschen asiatischer Herkunft gehäuft (Japan 1.12‰)
- ☉ m: w 1,5:1

Therapie

- ☉ Spitaleinweisung
- ☉ Immunglobuline i.v.
- ☉ ASS (Wochen)

Fieberkrampf

- ☉ Gelegenheitsanfall bei meist rasch ansteigendem Fieber
- ☉ keine Epilepsie
- ☉ 2-5% aller Kinder bis 5 Jahre

Symptome

- ☉ Versteifen aller Extremitäten
rhythmische Zuckungen von Armen/
Beinen
- ☉ Atemanhalten - Blauwerden
- ☉ Bewusstseinsverlust
- ☉ ev. Urinabgang
- ☉ ACHTUNG: asymmetrischer Krampfanfall

Aetiologie

- ⊗ Genaue Ursache unbekannt
- ⊗ Individuelle Krampfschwelle
- ⊗ Veranlagung
- ⊗ hohes Fieber
- ⊗ typisches Alter

Wiederholungsrisiko

- ⊗ 30 % für 2. Fieberkrampf
davon wiederum 40-50%
erleiden einen 3.
Fieberkrampf

Einteilung

	einfach	kompliziert
Alter	6 Mte. - 6 Jahre	< 6 Mte, > 6 Jahre
Dauer	< 15 Minuten	> 15 Minuten
Häufigkeit	1/24 h	> 1/24h
Anfallsart	symmetrisch	fokal, Lähmung

Therapie

- ⊗ Keine Panik
- ⊗ Zeit notieren, beobachten,
- ⊗ nach 2-3 Minuten:

Kleinkind < 6J.	Schulkind
Diazepam Rectiole	Buccolam® Fertigspritze
< 20 kg: 5 mg > 20 kg: 10 mg	< 10 J: 7,5 mg > 10 J: 10 mg

Erbrechen und Durchfall

- ⊗ sehr häufig
- ⊗ meist harmlos
- ⊗ aber ...

Risiken

- ⊗ Dehydratation Kind wiegen!
- ⊗ Hämolytisch urämisches
Syndrom
 - ⊗ EHEC, Kontakt mit Kühen
- ⊗ Ileus

Ihre Therapie ?

- ☉ Antiemesis ?
- ☉ Darmflora behandeln ?
- ☉ Loperamid (Imodium)?

Antiemetika

- ☉ Itinerol B6?
- ☉ Motilium? – in Frankreich vom Markt, in CH noch zugelassen
- ☉ Ondansetron (Zofran) als Antiemetikum (sehr gutes Wirkungs-Nebenwirkungsprofil)
Dosierung 0.1–0.2mg/kg/dosis p.o. Wdh. Nach 18–24h mgl.
 - ☉ 8–16kg: 2ml Sirup (1.6 mg)
 - ☉ 16–20kg: 4ml Sirup (3.2 mg)
 - ☉ 20–40kg: 1x4mg lingual Tabl.
 - ☉ >40kg: 1x8mg lingual Tabl.

Zoran leider offiziell nicht für Erbrechen im Rahmen einer GE zugelassen...

Darmflora

- ☉ Bioflorin ist wegen möglicher Förderung Plasmid-vermittelter Vancomycin-Resistenzen aktuell nicht mehr empfohlen!!!
- ☉ Perenterol 1–2 Beutel pro Tag
- ☉ Aktifit (Bifidus) Drink oder Bifidus Joghurt aus dem Supermarkt) sind 1. Wahl

Loperamid – Imodium®?

- ☉ Cave 3. Raum
- ☉ Ein Kind kann ohne sichtbaren Durchfall austrocknen
- ☉ bei Kindern kontraindiziert

hinkendes Kind

- ☉ DD?
 - ☉ Coxitis fugax
 - ☉ eitrige Coxarthritits, Osteomyelitis
 - ☉ M. Perthes
 - ☉ Epiphysiolysis captitis femoris
 - ☉ Trauma

Untersuchungen

- ⊗ klinisch
 - ⊗ Hüftgelenke
 - ⊗ auch Kniegelenk, Sprunggelenk und Fussohle (Fremdkörper, Warze)
- ⊗ Labor ?

Labor bei osteartikulären Infektionen

- ⊗ Leukocyten: Erhöhung abhängig vom Alter
- ⊗ Häufiger erhöht bei ältern Kindern
- ⊗ Selten erhöht bei Neugeborenen
- ⊗ **BSR**: Sensitivität der BSR alleine 79%
- ⊗ CRP: Höchster prädiktiver Wert
- ⊗ Sensitivität von BSR, Lc, Temp. und Gehverweigerung: **98%**

Kang et al., J Bone Joint Surg [Br], Vol 91 pg 1127-1133, 2009

hinkendes Kind

- ⊗ Zusatzuntersuchungen
 - ⊗ Sonographie?
 - ⊗ Rx?

Warum hinkt das Kind? Differentialdiagnose

Ossär	Artikulär	Weichteile	Neurologisch	Intra-abdominal
Osteomyelitis	Coxitis fugax	Kontusion	Cerebralparese	Appendizitis
Frakturen	Septische Arthritis	Virale Myositis	Periphere Neuropathie	Pelvic inflammatory disease
Osteochondrosis	Osteochondrosis	Cellulitis/ Weichteil-abscess	Meningitis/ Epidural-abscess	Bauchhöhlenabscesse
Vasooclusive Krise bei Sichelzellanämie	Akutes rheumatisches Fieber	FK, Warze in Fussohle	Rückenmarkstumoren	Psoasabscesse
Tumoren	Juvenile rheumatoide Arthritis			
	Lyme Arthritis			
	Purpura Schönlein-Henoch			

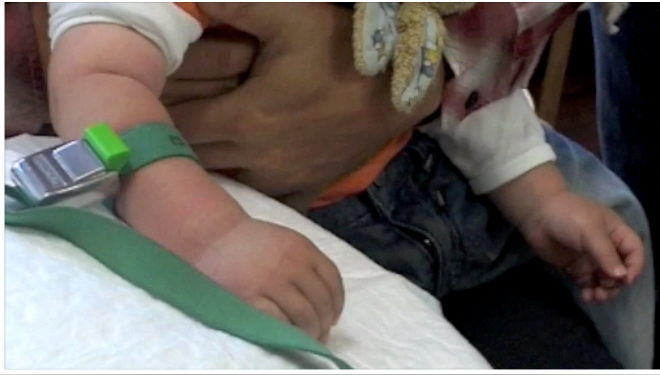Quelle: Dr. med. Franziska Zucol, Kinderspital Winterthur

merke !


So lange ein Kleinkind das Gehen nicht komplett verweigert **kann** es nichts wirklich Schlimmes sein...

und wie mache ich eine BSR?

- ⊗ ich brauche venöses Blut
- ⊗ wie nehme ich Blut bei einem Säugling oder Kleinkind ... ?



Sarstedt Mikrokanüle



21G x 3/4, grün

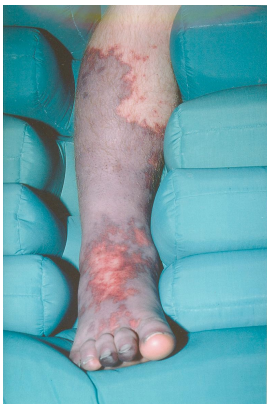
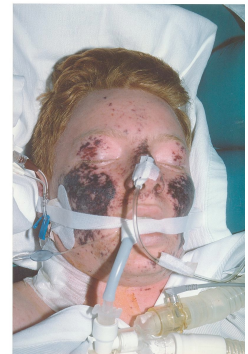
23G x 3/4, grün

Die Geschichte eines 29 Jährigen



K.S. mit 15



Ihre Diagnose

Meningokokken Sepsis

was machen?

- ☉ daran denken
- ☉ MPA am Telefon... **Glück hilft!**
- ☉ Fragen nach Kniekuss
- ☉ sofort mit Ambulanz ins Spital
- ☉ Diagnostische Tests in der Praxis ?
 - ☉ nicht ergiebig ...🙄

viel Glück !!!

und weiterhin viel
Freude mit Kindern !

